Ueber einen Fall

von

spontaner Querruptur der Aorta.

Mit einer Abbildung.

Inaugural-Dissertation

zur

Erlangung der Doktorwürde in der gesamten Medizin

verfasst und einer

hohen medizinischen Fakultät

der

kgl. bayer. Ludwig-Maximilians-Universität zu München

vorgelegt von

Friedrich Lurz

approb. Arzt aus Würzburg.

MÜNCHEN 1905.

Kgl. Hofbuchdruckerei Kastner & Callwey.

Ueber einen Fall

von

spontaner Querruptur der Aorta.

Mit einer Abbildung.

Inaugural-Dissertation

zur

Erlangung der Doktorwürde in der gesamten Medizin

verfasst und einer

hohen medizinischen Fakultät

der

kgl. bayer. Ludwig-Maximilians-Universität zu München

vorgelegt von

Friedrich Lurz

approb. Arzt aus Würzburg.

MÜNCHEN 1905.

Kgl. Hofbuchdruckerei Kastner & Callwey.

Gedruckt mit Genehmigung der medizinischen Fakultät der Universität München.

Referent

Herr Obermedizinalrat Prof. Dr. v. Bollinger.

Meinen lieben Eltern

gewidmet.

Digitized by the Internet Archive
in 2026

https://archive.org/details/IA41549027_0012

Die Arterienwandung besteht bekanntlich aus einer dreifachen Schichte von Häuten, der Tunica intima, Tunica media und Tunica adventitia. Der reiche Gehalt an contractilen, glatten Muskelfasern und elastischen Fasern erklärt die hohe Dehnbarkeit der normalen Gefässwände, wie sie zur Herstellung konstanter, nicht stossweiser Blutcirculation nötig ist. Leidet die Elasticität der Arterien, besonders der Aorta, so erwächst nicht nur dem Herzen grössere Arbeit, sondern dadurch, dass zugleich Brüchigkeit des Gefässrohres auftritt, wird die Bildung eines Aneurysma oder die direkte Berstung des Gefässes begünstigt. Einen solchen seltenen Fall von spontaner Querruptur der Aorta ascendens will ich im Nachstehenden veröffentlichen.

Es handelt sich um einen 24 jährigen Mann, der vor seinem Tode an einer leichten parenchymatösen Nephritis litt. Mattigkeit und Schwächegefühl führten ihn zum Arzte am 16. August 1904. Der objektive Untersuchungsbefund der inneren Organe blieb negativ bis auf die chemische Exploration des Harnes, welche folgendes Resultat lieferte: Zucker nicht nachweisbar, wohl aber reduzierende Substanzen. Das Esbach'sche Reagenz liess $^1/_2$ Volumprozent Eiweissgehalt erkennen. Das spezifische Gewicht des Urins betrug 1016. Die Reaktion war sauer. Im Sediment fand man Harnsäurekrystalle, einige Leucocyten,

wenige Epithelien, viele hyaline, einige granulierte, einzelne epitheliale und Leucocytencylinder. Patient nahm auf Anraten des Arztes heisse Bäder, beobachtete entsprechende Diät und stellte sich am 24. des gleichen Monats wieder dem Arzte vor. Diesmal ergab die Untersuchung des Urins und zwar die Tagesmenge nur noch schwache Ringprobe. Durch das Mikroskop waren viel Phosphate, keine Cylinder mehr nachzuweisen. Der günstige Einfluss der Therapie war unverkennbar, und wurde Patient aufgefordert, in obiger Weise die Diät fortzupflegen. — Inzwischen starb die Mutter des Kranken an Coronarembolie im Alter von 48 Jahren. Die Autopsie ergab leichte Sklerose der Aorta mit Erweiterung des Aortenbogens. Der Vater des Patienten erlitt zur gleichen Zeit eine Verschlimmerung seines chronischen Herzleidens (Myofibrosis cordis), dem er nach 14 jähriger Dauer am 12. Oktober 1904 erlag. Bei der Obduktion fand sich Myofibrosis cordis mit myomalacischem Process an der Herzspitze. Im Herzinnern lag ein organisierter Thrombus, Aorta und Coronararterien waren, soweit verfolgbar, intakt. — Die beiden Eltern des Patienten starben also an Erkrankung des Herzens resp. der Gefässe. Nebenbei sei noch erwähnt, dass der Kranke der Ehe entspross, welche der Vater mit seiner Cousine einging.

Patient wies gracilen Körperbau auf, machte in der Jugend keine schweren Erkrankungen durch, litt nur an einem Submaxillardrüsenabscess, der durch Exstirpation geheilt wurde. Auch in den späteren Jahren blieb Patient immer gesund

und leistete ohne besondere Schwierigkeiten seiner Militärpflicht genüge. Die letzte Untersuchung des Kranken fand am 22. September 1904 statt, wobei das Esbach'sche Reagenz 1‰ Eiweiss erkennen liess. Im mikroskopischen Präparate waren einige hyaline und einige granulierte Cylinder, was Verschlimmerung der Nierenaffektion dem letzten Befunde gegenüber bedeutete; das subjektive Befinden des Kranken aber war in der letzten Zeit recht zufriedenstellend. Erst in den letzten Tagen hütete er das Bett, weil er an leichter Magenverstimmung laborierte; auch stellten sich geringe Sehstörungen ein, rechts etwas stärker als links. Mittels Augenspiegel war mässige Retinitis albuminurica zu erkennen, die bei einer weiteren Untersuchung am 5. Oktober im Zurückgehen begriffen war. Am 9. Oktober nun nach dem Abendessen, das gut gemundet und wobei Patient sich lebhaft unterhielt, trat nach einem raschen Trunke von vielleicht etwas zu kühlem Mineralwasser Erbrechen auf. Dabei kniete Patient in seinem Bett und hielt sich mit beiden Händen an der Bettstelle fest. Er wandte übermässige Kraftanstrengung beim Brechakte an, so dass der zufällig anwesende behandelnde Arzt ihn ermahnte, nicht so stark zu pressen. Beim dritten Erbrechen, das unter den ausgiebigsten Würgbewegungen nur sehr wenig Speisebrei und Schleim zu Tage förderte, sank Patient unter jähem Aufschrei ins Bett zurück mit der Klage über heftigen Schmerz und starken Druck auf der Brust. Fahle Blässe der Haut fiel auf. Der Radialpuls, der eben noch 65—70 Schläge betrug, wies bald nur

mehr 35 auf und wurde klein. Es erfolgte nochmals Erbrechen, das von spontanem Stuhlabgang begleitet war. Der Schmerz auf der Brust steigerte sich, Patient wurde an den Extremitäten kühl, bekam Ameisenlaufen in Arm und Bein. Morphium wurde zur Schmerzlinderung gegeben. Der II. Aortenton, der wiederholt kontroliert wurde, war sehr hart, dumpf und laut, der I. Mitralton kaum zu hören. Die Herzfigur nahm rapid zu, der Puls sank auf 15. Mit den Worten „ich sterbe" wurde Patient tiefblau und verschied. Kurz vorher hatte das Herz zu schlagen aufgehört, es folgten nur noch einige Atemzüge.

Nach dem Sektionsprotokoll[1]) vom 11. Oktober 1904 ergab sich folgender Obduktionsbefund:

Mittelgrosse, gracil gebaute männliche Leiche von mässig gutem Ernährungszustand. Aeussere Haut und sichtbare Schleimhäute sehr anaemisch. An den Seitenteilen zahlreiche Leichenflecken. Totenstarre an den oberen Extremitäten noch vorhanden.

Nach Eröffnung des Abdomens zeigen sich die Dünndärme collabiert, das Colon und der Magen mässig aufgetrieben; Leber liegt unter dem rechten Rippenbogen, Milz, Nieren und Blase an der gehörigen Stelle.

Nach Eröffnung der Pleurahöhle ziehen sich die beiden Lungenränder gut zurück. Die beiden Lungen sind nirgends mit dem parietalen Pleurablatte verwachsen. In der Pleurahöhle findet sich keine nennenswerte freie Flüssigkeit.

[1]) Einlauf-Journal des path. Instituts No. 371. 1904.

Der Herzbeutel liegt über Handbreite frei. Beim Herausheben zeigt sich, dass der Herzbeutel prall mit Flüssigkeit erfüllt ist; beim Aufschneiden entleert sich ca. $^5/_4$ Liter blutige, mit Blutcoagulis vermischte Flüssigkeit.

Aus den angeschnittenen Pulmonalvenen entleert sich nur wenig flüssiges Blut.

Mitralostium bequem für 3 Finger durchgängig, ebenso Tricuspidalostium.

Das mit der Aorta inclusive Aortenbogen herausgenommene Herz zeigt sich im Verhältnisse doppelt so gross als die Faust der Leiche.

Nach Blosslegung des Innern des linken Ventrikels und des Aortenbulbus findet sich im linken Ventrikel nur wenig flüssiges Blut; dagegen sieht man, ausgehend von dem Ostium der linken Coronararterie, ca. 8 mm über demselben beginnend, eine Ruptur, deren Verlauf folgender ist: Circa 5 mm in die Höhe steigend, biegt sie über eine etwas zackige Stelle rechtwinklig um und verläuft genau circulär an der hinteren Wand der Aorta circa 1,5—2 cm über der Ansatzstelle der Semilunarklappen in einer Ausdehnung von annähernd 4,5 cm. Vom Risse aus gelangt man direkt in die Pericardialhöhle. In der Gegend des senkrechten resp. ansteigenden Verlaufes des Risses findet sich ein ca. dreimarkstückgrosses Haematom zwischen Media und Adventitia. Die Wand der Aorta erscheint überall sehr dünn; die Intima trägt zwei kleine gelbliche, leicht prominierende Herde, die einer Verfettung der Intima entsprechen. Das Endocard der Klappen der Mitralis und sämtlicher übrigen war glänzend, durchschei-

nend und ohne Auflagerungen. Dicke des linken Ventrikels 14 mm, des rechten 3 mm, Gewicht des Herzens 520 g. Die beiden Lungen zeigen an der Spitze keine Einziehung. Die Pleura visceralis beiderseits durchsichtig und spiegelnd. Von der Schnittfläche entleert sich wenig schaumige Flüssigkeit. Schleimhaut der Bronchien nicht geschwellt. Milz liegt an gehöriger Stelle, ist von gewöhnlicher Farbe und Consistenz.

Leber ohne Besonderheit.

Beide Nieren sind etwas vergrössert, beide lassen die Kapsel ohne Substanzverlust abziehen. Auf dem Durchschnitt zeigt die linke Niere eine blau- bis dunkelrote Färbung, die rechte eine etwas dunkelgraurote Farbe; Zeichnung erhalten. Nierenbecken beiderseits frei und Ureteren durchgängig.

Därme besitzen glatten und spiegelnden Peritonealüberzug, im übrigen ohne Besonderheit.

Der Magen nicht vergrössert, zeigt nach dem Aufschneiden, dass seine Schleimhaut mit zähem, glasigem Schleim bedeckt ist. In der Schleimhaut finden sich mehrfach Haemorrhagien und in der Nähe der Cardia mehrere bis pfennigstückgrosse, weissliche, emphysematöse Stellen, welche auf Druck knistern und beim Einschneiden collabieren.

Blasenschleimhaut von blassgrauer Farbe, sonst ohne Besonderheiten.

Gehirn und Rückenmark wurden nicht herausgenommen.

Diagnose:

Querruptur der Aorta ascendens. Ausgedehnte Haemorrhagie in den Herzbeutel, Herztamponade. Hypertrophie und Dilatation des Herzens.

Todesursache:
Verblutung in den Herzbeutel.

Bevor ich zur Besprechung obigen Falles übergehe, sei mir gestattet, kurz die verschiedenen wichtigeren pathologischen Zustände zu betrachten, welche zur Ruptur der Arterienwände disponieren, dann auch die schädlichen Momente zu erwähnen, welche den Eintritt der Continuitätstrennung der Gefässwände beschleunigen resp. dieselbe plötzlich hervorzurufen imstande sind.

Vor allem ist unter den krankhaften Erscheinungen der Arterienwandung die Arteriosclerose zu nennen. Sie bildet die hauptsächlichste Erkrankungsform der Gefässwand und ist gewöhnlich von den übrigen regressiven Prozessen, die noch an den Gefässhäuten beobachtet werden, wie Atrophie, fibröse Degeneration der Tunica media, Verkalkung derselben, amyloide und hyaline Degeneration, Verfettung der Intima usw. begleitet. Häufig folgt Geschwürsbildung, die oft tief greift, und diese ulcerösen Partien können so die Entstehung eines Aneurysma begünstigen.

Neben der Arteriosclerose vermag die im Gefolge der Lues auftretende Gefässerkrankung (Mesarteriitis) eine Minderung der Widerstandskraft des Gefässrohres bedingen, auch hier werden als Folgezustände die Aneurysmen beobach-

tet. Diese Aneurysmen können sehr grosse Ausdehnung erlangen, bis sie durch Berstung der atrophischen Wand den plötzlichen Exitus ihres Trägers hervorrufen. Anderseits ist die destruierende Wirkung solcher Aneurysmen auf die Nachbargebilde bemerkenswert, indem sie die Knochen, sei es (beim Aortenaneurysma) des Sternum oder der Wirbelsäule, durch den konstanten Druck usurieren, bis sie selbst an der äusseren Hautdecke durchbrechen. Neben diesen Dilatationsaneurysmen treffen wir noch das sogenannte Aneurysma dissecans, welches durch Ruptur der Intima oder der Intima und Media zustande kommt. Der Verblutungstod wird dabei durch die Adventitia und das perivasculäre Gewebe, das entsprechende Vorwölbung erfahren kann, hintangehalten.

Weiters bilden die Ursache zur Entstehung von Blutgefässrupturen die maligne Geschwülste. Wie sie jedes andere Organ des Körpers befallen und durch ihr infiltrierendes Wachstum zerstören können, so schonen sie auch der Cirkulationsorgane nicht. Haben sie einmal von der Gefässwandung Besitz genommen, so ist — zumal bei der grossen Neigung, speziell carcinomatöser Tumoren, zum Zerfall — dem normalen Blutdruck schon alle Gelegenheit geboten, eine Berstung zu erzeugen. Aehnlich liegen die Verhältnisse bei den allerdings seltenen Geschwulstbildungen, welche die Arterienwand als Mutterboden besitzen.

Noch käme in Betracht die Gefahr, welche den Arterienstämmen von seite entzündlicher, besonders eitriger Processe

der Umgebung droht. Zieht der Eiterungsvorgang ein Blutgefäss in seinen Bereich, so steht zu befürchten, dass die Wandung arrodiert wird und auf diese Weise eine Blutung aus der gesetzten Ruptur entsteht, eine Blutung per diabrosin. Zwar sucht die Natur durch reaktive Wucherung der Tunica intima der Katastrophe vorzubeugen, und häufig gelingt ihr dies an kleinkalibrigen Gefässen, wie man an den sclerosierten Strängen, den Resten ehemaliger Arterien in den Cavernen des Lungengewebes bei Phthisikern sehen kann, aber an grossen Gefässen, z. B. an der Aorta, schreitet der Zerstörungsvorgang relativ rascher voran, und es kommt zur Ruptur. Die Ursache der Eiterung ist in den meisten derartigen Fällen eine tuberkulöse Caries der Wirbelsäule.

Grosse Bedeutung in der Entstehung von spontaner Berstung eines Gefässes muss auch der congenitalen abnormen Schwäche der Wandung beigemessen werden. Dabei ergibt die mikroskopische Untersuchung solcher Präparate das Bild einer aus völlig normalen Elementen zusamengesetzten Gefässwand, nur sind die einzelnen Schichten nicht tief und kräftig genug. Meist ist mit dieser Abnormität zugleich auffallende Enge der Aorta verbunden — bei anämischen Individuen bildet dies nicht so selten zufälligen Obduktionsbefund.

Auch die Nephritis chronica muss eventuell als ursächliches Moment einer Blutgefässberstung angesehen werden. Wenngleich wir noch weit entfernt sind, für diese unsere Annahme die nötigen pathologisch-anatomischen Be-

lege erbringen zu können, so ist doch aus verschiedenen klinischen Erfahrungen der verderbliche Einfluss dieser Erkrankung auf die Gefässwände zu ersehen. Man kann ungezwungen den Höhlenhydrops und das Anasarka der Nierenleidenden auf Schädigung der Blutgefässwandungen zurückführen. Ebenso sind Blutungen in der Retina bei der Retinitis albuminurica als Folge pathologischen Verhaltens der dort befindlichen Arterienwände zu betrachten, indem eben die Häute durchlässiger werden für das Serum oder überhaupt zum Bersten geneigt sind. Herzschwäche darf zumal bei Beginn der Nephritis nicht angeschuldigt werden als Ursache der Oedeme, weil bei Nephritis diese zuerst an den Augenlidern auftreten, bei Insufficientia cordis aber an abhängigen Stellen, z. B. an den Knöcheln und Unterschenkeln, in erster Linie sich bemerkbar machen. Wir sind also genötigt, bei bestehender Nierenentzündung an eine molekulare Veränderung der Arterienwandungen zu glauben.

Als letzte Ursache einer Arterienruptur endlich, und zwar setzt dieselbe keinerlei pathologisches Verhalten des Gefässes selbst voraus, wäre das Trauma zu nennen. Es lassen sich zweierlei traumatische Einflüsse unterscheiden: 1. Verletzungen, die mit einem Instrumente gesetzt werden, also gewissermassen direkte, und 2. indirekte oder solche, die durch ienen frakturierten Knochen, z. B. bei Wirbelsäulenfraktur, verursacht werden.

Die nähere Veranlassung zur Ruptur abzugeben geeignet ist der Blutdruck. Derselbe

ist unter verschiedenen Umständen verschieden und kann durch mancherlei Einflüsse zum Teil momentan erhöht werden. Damit nun beginnt er gefährlich für ein abnormes Arteriensystem zu werden.

Blutdrucksteigerung wird bedingt durch die folgenden Momente: durch Herzhypertrophie, welche ihrerseits wieder unterschiedlichen Ursprungs sein kann; sie tritt nämlich einerseits als sogenannte idiopathische Herzhypertrophie auf, wo uns der Ansporn dazu unbekannt bleibt. Anderseits ruft die chronische Nierenentzündung eine Vergrösserung des Herzens hervor, welche entsteht durch ungewöhnlich starke Entwicklung der Muskulatur des linken Ventrikels und als Arbeitshypertrophie aufzufassen ist, da die Gefässwände bei Nephritis wahrscheinlich durch die im Blute retinierten Stoffwechselprodukte in einen Zustand stärkerer Contraktion, eines Tonus gleichsam, versetzt werden. Zugleich vermindert sich die Elastizität der Wandung, die beim Kreislaufe eine so wichtige Rolle spielt. Der linke Ventrikel hat nun die Aufgabe, die gleiche Menge Blutes durch einen Gefässapparat mit vermehrtem Widerstande zu treiben, was eine nicht unbeträchliche Mehrleistung bedeutet. Dies wird uns völlig klar, wenn wir bedenken, dass selbst die kleinsten Gefässchen sich dabei contrahieren. Hypertrophie der Herzmuskulatur ist unter diesen Umständen selbstverständlich. Der kräftigere Herzmuskel aber drängt das Blut mit viel bedeutenderer Kraft in die Arterien, wo sich der abnorme Druck unangenehm bemerkbar machen kann. Bei dieser Herz-

hypertrophie nimmt der Blutdruck allmählich, aber konstant zu. Ganz anders sind die Verhältnisse gelagert bei den übrigen den Blutdruck erhöhenden Veranlassungen. Beim Schreck, der das nervöse Gleichgewicht alteriert, findet reflektorisch momentane Verengerung der peripheren Arterien statt, was plötzliche, unbedingt beträchtliche Drucksteigerung im Gefässsystem nach sich ziehen muss. Enorme Steigerung des Innendruckes im Cirkulationsapparat bewirkt ferner energische Anwendung der Bauchpresse, wie dies geschieht bei schwerem Tragen, bei schwieriger Defäkation, beim Verarbeiten der Geburtswehen in der Austreibungsperiode, beim Brechakte. Wie häufig sieht man dabei ein tiefdunkelblaues Gesicht, in dem kleinste Venen in ihrem geschlängelten Verlaufe erkennbar werden. Die Drucksteigerung im Blutstrom lässt sich hier folgendermassen erklären: Beim Spielen der Bauchpresse wird erst tief Luft geholt. Diese findet Verwendung zum Aufblähen der Lungen, so dass das Zwerchfell gegen die Baucheingemeide getrieben wird. Der Luftdruck in den beiden grossen Körperhöhlen, dem Brust- und Bauchraum, nimmt um ein Erkleckliches zu. Dadurch erleiden die grossen Venenstämme eine Compression, welche Stauung des Blutes nach dem arteriellen Gefässsystem erzeugt. Durch das fortarbeitende Herz werden die Arterien noch stärker gefüllt, die in Frage stehenden Gefässe erhalten auf diese Weise einen respektabeln Innendruck.

Auch sexuelle Erregung erhöht den Blutdruck durch Beschleunigung der Herzaktion.

Nach diesen allgemeinen Betrachungen fasse ich meinen speziellen Fall wieder ins Auge und lege mir die Fragen vor: Welches war die Ursache, welches das veranlassende Moment dieser Aortenruptur, die ein junges Leben jäh vernichtet hat?

Im Sektionsprotokolle und in der Krankengeschichte glaube ich die Antwort zu finden. Es treten keinerlei Zeichen von Lues zu Tage, keine Arteriosclerose, keine Geschwulstbildung, keine Caries, kein Aneurysma ist bemerkbar, aber es besteht congenitale Schwäche der Aortenwand, und die Nieren befinden sich im Zustande der Entzündung, zwei Umstände, die nach den vorausgehenden Erwägungen mit Sicherheit als die wahre Ursache des Gefässbruches anzusprechen sind. Nimmt man hiezu noch das ungestüme Gebahren beim Erbrechen kurz vor dem Tode, in welchem die nähere Veranlassung zu erblicken ist, so brauchen wir keine weitere Erklärung mehr zu suchen. Die Aetiologie der Nephritis in Erfahrung zu bringen, war nicht möglich. Einstiger Erkältung oder Durchnässung konnte Patient sich nicht entsinnen, Infektionskrankheiten hat er nicht überstanden, er huldigte nie stärkerem Alkoholgenusse, es bestand keine Herzinsufficienz, welche sekundär Erkrankung der Nieren hätte verursachen können. Auch für die Annahme einer Nephritis medikamentösen Ursprungs war kein Anhaltspunkt gegeben. Man muss sich also damit begnügen, die Nierenentzündung als primäre, idiopathische aufzufassen.

Durch diesen Fall von spontaner Aortenruptur

veranlasst, habe ich die Literatur über Aortenrupturen überhaupt, soweit ich mir dieselbe zugänglich machen konnte, durchgesehen und war überrascht durch die stattliche Anzahl von Berstungen der Aorta, die bereits beschrieben sind. Es wäre zu weitläufig, alle mir aufgestossenen Beobachtungen von Aortenzerreissung hier anzuführen, aber die Erwähnung nur einiger weniger Spontanrupturen teils ihrer Aehnlichkeit mit obigem halber, teils wegen besonderer Eigentümlichkeiten sei mir im Folgenden gestattet.

So bringt Schlipp eine Aortenruptur zur Sprache aus dem German Hospital London, welche in mancher Beziehung an unseren Fall erinnert. Patient, ein 45 Jahre alter Schiffskoch, litt seit 16. Juli 1865 an Oedemen und Ascites infolge Nephritis. Im Januar 1866 war kein Anasarka mehr vorhanden, wohl noch Hydrops der Brust- und Bauchhöhle. Am 7. I. 66 klagte Patient nachmittags über heftige Schmerzen in Stirne und Hinterkopf, die nach Stuhlgang geringer wurden, abends wieder kamen. In der Nacht fiel Patient aus dem Bette, so dass der Kopf den Boden berührte, während die Füsse im Bette in die Höhe standen. Der Kranke kam darauf gleich wieder zum Bewusstsein und klagte über heftige Kopfschmerzen. Gegen Morgen wurde er blau und verlor die Besinnung. Andern Tags schlief er viel. Am 9. I. hatte er wieder etwas Kopfweh, war aber munter. Mittags fiel er beim Essen plötzlich zusammen, schrie auf, ward blass, dann rot, tat wenige kurze Atemzüge und verschied. Die Obduktion ergab prall mit Blut gefülltes Peri-

card. Ein dicht oberhalb der Semilunarklappen verlaufender, ca. 1 Zoll langer Querriss in der nach rechts gekehrten Seite der Aortawand war die Ursache. Erkrankung der Wand war nicht zu erkennen an dieser Stelle. Anderweitig fanden sich einige verfettete Stellen. Der linke Ventrikel war stark hypertrophisch.

Marshall teilt einen Fall mit, wo ein 28 jähriger Student kurz vor seinem Tode 1½ Meilen gegangen war. Plötzlich empfand er Magenschmerzen und wurde cyanotisch. Der Puls war weg. Nach fünf Minuten war Patient eine Leiche. Er litt vor 2 Jahren an Albuminurie postscarlatinam, die jedoch geheilt war. Ein Querriss unterhalb der Semilunarklappen hatte dem Leben ein Ende gemacht. Leichtes Atherom war zu bemerken.

Cimballi berichtet eine Zerreissung der Aorta innerhalb des Pericards bei einem 88jährigen Manne, bei dem Atheromatose, Schrumpfniere und starke Herzhypertrophie sich fand.

Kamen citiert eine Berstung der grossen Körperschlagader, welche auf tuberkulöser Basis beruhte, jedoch nicht durch Arrosion infolge Caries bedingt war, sondern nach Art der Sclerose der Gefässe verlief. Der weitere Bericht hierüber lautet mit einigen unwesentlichen Abkürzungen: Dragoner Georgi Prutzian des in der Bukowina dislocierten Dragonerregiments, 24 Jahre alt, im dritten Dienstjahre stehend, meldete sich am 7. Dezember 1893 mit Magenbeschwerden unwohl und wurde durch 3 Tage im Marodenzimmer belassen. Am vierten Tage liessen die Beschwer-

den soweit nach, dass der Mann am nächsten Tage wieder den Dienst antreten sollte. Am Nachmittage desselben Tages noch verliess Patient das Krankenzimmer, um seine Notdurft zu verrichten, stürzte jedoch mitten am Wege am Kaserngange zusammen, und es konnte durch den herbeigerufenen Arzt nur noch der bereits eingetretene Tod konstatiert werden. Da die Todesursache unaufgeklärt war, wurde gerichtliche Obduktion angeordnet. Dabei fand sich: Ausserordentlich kräftiger Körperbau, guter Ernährungszustand. Lungen blutreich, lufthaltig. Schleimhaut der Bronchien geschwellt und gerötet, mit zähem Schleim bedeckt. Der Herzbeutel ausgedehnt. Beim Eröffnen findet sich derselbe prall gefüllt mit reichlichen Mengen geronnenen Blutes. Herz schlaff, Kammern leer, nur im linken Vorhofe einige Blutgerinnsel, Herzfleisch blassbraun, Klappen zart und schlussfähig. Pulmonalis unverändert. Die Aorta ist ca. 4 cm oberhalb der Semilunarklappen etwas erweitert, das Gefässrohr bietet einen gewissen Grad von Starrheit dar und zeigt einen querverlaufenden, nur in der vorderen Wand eine 3 cm lange Brücke belassenden Riss der inneren Gefässhäute Im rechten Teile dieses Risses ist auch die Adventitia sackförmig abgehoben und gerissen, und es führt diese Oeffnung in die Pericardialhöhle. Dies war also die Austrittsstelle für den Blutstrom. In allen übrigen Organen Zeichen von Anaemie ohne pathologisch-anatomische Veränderungen. Nach Abpräparierung des geborstenen Aortenteils findet sich der hinteren Gefässwand adhaerierend eine geschwellte, dem hinte-

ren Mediastinalraum angehörige Lymphdrüse, welche sich im Durchschnitt als käsig verändert erweist. Das umgebende Bindegewebe in Form länglicher Streifen eitrig infiltriert. Schon aus diesem groben anatomischen Befunde konnte mit Sicherheit geschlossen werden, dass unter dem Einflusse des in unmittelbarer Nachbarschaft etablierten tuberkulösen Prozesses derartige Veränderungen Platz gegriffen hatten, dass sie schliesslich zur Ruptur der Intima (also zur Bildung eines Aneurysma dissecans) und endlich auch des Media- und Adventitiasackes führten. Ueber die feineren histologischen Details gaben die durch die Aorta an der Stelle der Ruptur und an anderen unveränderten Stellen gemachten Schnitte Auskunft. Es zeigte sich zunächst, dass die Intima der Aorta an jener Stelle, wo die tuberkulöse Drüse an der Gefässwand fixiert ist, enorm verdickt und namentlich in den mittleren Schichten von zahlreichen kleineren sclerotischen Plaques durchsetzt ist. Stellenweise, wenn auch ausserordentlich spärlich, finden sich darin kleine Anhäufungen von Rundzellen, welche das Aussehen ganz junger Tuberkel darbieten. Tuberkelbazillen konnten jedoch trotz eifrigen Suchens in keinem dieser Intimaherde nachgewiesen werden. Die Media ist an Stellen, welche in unmittelbarer Nachbarschaft des tuberkulösen Processes liegen, ziemlich diffus kleinzellig infiltriert, und es dringen einzelne Zellenzüge bis in die Intima hinein. Je näher aber der tuberkulösen Drüse, wo der Process am weitesten vorgeschritten ist, desto mehr schwindet die kleinzellige Infiltration und macht

einer mächtigen Bindegewebsneubildung Platz, durch welche das spezifische Gewebe der Media nahezu zum Schwinden gebracht, und in welche auch die Adventitia mit einbezogen ist, so dass an diesen Stellen das Aortenrohr ohne merkliche Grenze in die Breite, aus derben Bindegewebszügen, welche stellenweise durch junges, reticuläres Bindegewebe unterbrochen sind, gebildete Verbindungsmasse zwischen Drüse und Aorta übergeht. In dem sich daran anschliessenden, reichlich vascularisierten Bindegewebslager ist die käsig veränderte, von zahlreichen Pigmenthaufen durchsetzte Lymphdrüse eingebettet. Der Nachweis von Tuberkelbazillen gelang nur mit Mühe in den Drüsenschnitten, und wurden bei dem so gut wie abgelaufenen Processe nur vereinzelte degenerierte, körnige Bacillen gefunden.

Spezielle Erwähnung dürfte auch ein von Wasastjerna gebrachter Fall verdienen. Bei einem 13jährigen, gut entwickelten Knaben trat nach starker sportlicher Anstrengung eine Aortenruptur auf. Hereditär war der Verstorbene nicht belastet. Er machte Scharlach und Masern durch, litt oft an Nasenbluten, war sonst nie krank. Am 26. Dezember 1902 früh 10 Uhr begab er sich anscheinend völlig gesund mit seinem Vetter zur in der Nähe gelegenen Schlittschuhbahn, woselbst er bis 2 Uhr nachmittags fleissig dem Schlittschuhlaufen oblag und die Bahn mehrere hundertmal durchmass, fast ohne auszuruhen. Plötzlich wurde er blass, musste sich setzen und klagte über heftige Stiche in der Herzgegend, über Herzklopfen und Schwindel. Er konnte seine

Schlittschuhe nicht selbst abschnallen. Nachdem er ein Glas Wasser, nach dem er verlangt, geleert hatte, erhob er sich mit Hilfe seines Vetters und begab sich, auf diesen gestützt, auf den Heimweg. Bald aber konnte er nicht mehr weiter und musste auf einem Schlitten nach Hause gefahren werden. Hier stieg er, unterstützt, die 14 Stufen hohe Treppe hinan und legte sich zu Bette. Heftiges Stechen in der Herzgegend, Herzklopfen, Schwindel bildeten wieder seine Klagen. Atemnot nicht vorhanden. Nach dem Mittagessen wurde er von kurzdauernder Uebelkeit befallen, erbrach aber nicht. Er trank auffallend viel und liess oft Harn. Die Nacht schlief er unruhig, ging mehreremale im Zimmer auf und ab, delirierte vorübergehend etwas, war aber darauf die ganze Zeit bei vollem Bewustsein. Am 27. XII. nahm er auf Anraten der Mutter 2 Tassen Sennathee zu sich und ging darauf ohne fremde Hilfe zu dem über dem Hof 20 Stufen hoch gelegenen Abort. Am 28. XII. hatte er noch eine Entleerung. Um 6 Uhr nachmittags stieg er zum letztenmale auf, um Harn zu lassen, legte sich darauf wieder hin, unterhielt sich noch mit seinen Geschwistern und schien in keiner Weise stärker angegriffen wie zuvor. Um $^1/_2 7$ Uhr abends aber veränderte sich sein Aussehen plötzlich. Sein Blick wurde stier, er zog einigemale tief Atem und verschied, ohne geklagt zu haben. Der zugezogene Arzt stellte den Tod fest. Die Perkussion des Herzens ergab dreieckige Dämpfung mit der die linke Mammillarlinie und den rechten Sternalrand überragenden Basis nach unten, woraus der Arzt auf einen Blut-

erguss ins Pericard schloss. Die Obduktion ergab anaemische, sonst normale Organe bis auf Folgendes: Das vordere Mediastinalgewebe blutig infiltriert. Der Herzbeutel stark ausgedehnt. In der linken Pleura etwa 200 ccm blutgefärbte, seröse Flüssigkeit. Die rechte Lunge in ihrem hinteren mittleren Teile mittels leichter Adhaerenzen mit der Brustwand verwachsen. In der rechten Pleura etwa 500 ccm Flüssigkeit von Beschaffenheit wie links. Beim Oeffnen des Herzbeutels wird in demselben eine reichliche Menge zumeist coagulierten, dunklen Blutes angetroffen. Das Gewicht dieser Blutmasse beträgt 750 g. Das Pericard blutig infiltriert, das viscerale Blatt desselben glatt. Das Herz leicht fettbelegt, schlaff, bedeutend grösser als die geballte Faust des Knaben. Länge 12 cm, Breite 12 cm. In den Herzräumen etwas flüssiges und ganz wenig coaguliertes, dunkles Blut. Die Kammern etwas dilatiert. Die Atrioventrikularöffnungen ziemlich gut passierbar für zwei Finger. Die Herzmuskulatur von einer gleichmässigen rotbraunen Farbe. Die Dicke der linken Kammerwand an der Basis ca. 16 mm. im mittleren Teile ca. 15 mm. Die Dicke der rechten Kammerwand an der Basis ca. 4 mm, im mittleren Teile ca. 3 mm. Die Herzspitze wird ausschliesslich von der linken Herzkammer gebildet. Die Papillarmuskeln der linken Kammer stark entwickelt. Das Endocard, die Klappen, die Intima der Coronararterien glatt. Die Aorta stark ausgedehnt, mit ziemlich dünnen Wänden. Nach hinten bildet sie einige Centimeter oberhalb der Semilunarklappen eine leichte, sackförmige Aus-

buchtung, 2 cm oberhalb der hinteren Semilunarklappe befindet sich eine durch die Intima und Media gehende Ruptur von der Form eines Z, dessen sämtliche Schenkel 12 mm messen. Die Ränder der Ruptur zerfetzt. Ihr Boden wird von der blutig infiltrierten Adventitia gebildet, die in einer Ausdehnung von 1 cm nach unten, 3 cm nach rechts, 1 cm nach links und 4,5 cm nach oben von der Media losgerissen ist. Der auf diese Weise gebildete Raum ist von sowohl flüssigem, als coaguliertem Blute ausgefüllt. 2,5 cm oberhalb der eben beschriebenen Ruptur ist in der Adventitia ein Riss von 1,5 cm Länge nachweisbar, dessen Ränder zerfetzt sind, und der direkt in den Herzbeutel führt. — Dieser Fall ist nicht nur von Interesse wegen der stattgehabten Zerreissung der Aortenwandung, sondern auch der Umstand stempelt ihn zu einem merkwürdigen Vorkommnis, dass trotz der hochgradigen congenitalen Einschnürung der Aorta nach dem Abgang der Subclavia sinistra doch genügende Circulation vorhanden war, welche den Knaben nicht nur am Leben hielt, sondern ihn sogar zu einem kräftigen Organismus, geeignet zu bedeutenden körperlichen Leistungen, gedeihen liess. Allerdings mag sowohl der Stenose im Verlaufe der Aorta descendens, als den Anstrengungen zu gleichen Teilen die Schuld an der Hypertrophie des Herzens, wie an dem Eintreten der Ruptur zugeschoben werden.

Einen seltenen Fall beschreibt Fütterer. Es ist dies ein Aortenriss mit Bildung einer falschen Klappe, indem nur partielle Ruptur der

Wandung, nämlich der Intima und teilweise der Media eintrat. Im Leben waren die Symptome einer Aorteninsufficienz gegeben, und bei der Autopsie fand man die Zeichen von Compensationsstörung. Die Sektion des Herzens lieferte nachstehenden unerwarteten Befund. Herz etwas nach links verdrängt, vergrössert, die linke Mammillarlinie überragend. Atrioventrikularklappen gut durchgängig, Klappen der Pulmonalarterie schlussfähig. Durch die Aortenklappen floss das eingegossene Wasser langsam, aber stetig und vollständig ab. Die Muskulatur des linken Ventrikels hatte ohne die Trabekeln einen Durchmesser von 18 mm, was zumal bei bestehender Dilatation beträchtliche Hypertrophie bedeutet. Die Klappen der Aorta waren völlig intakt. Oberhalb derselben aber fand sich die Ursache der Insufficienz, nämlich ein Querriss in der Aortenwand, welcher über der Mitte der rechten Klappe beginnend, quer über die hintere und linke Klappe hinweg stetig höher steigend bis zum linken Schnittrande der Aorta verlief, zweimal unterbrochen von kleinen Säulen stehengebliebener Intima und Media, welche ziegelartig je von den oberen Berührungspunkten der hinteren und rechten und der hinteren und linken Aortenklappe schräg nach links und oben, die linke Säule jedoch mehr direkt nach oben verliefen, um dort Fühlung mit dem oberen Rande des Risses zu suchen; der linken Säule gelang dies nicht vollständig, während die rechte mit dem grössten Teile ihrer Fasern den oberen Rissrand erreichte. Beide Säulen gingen übrigens hier oben ineinander über

und bildeten so einen Bogen, welcher die hintere Klappe überspannte. Unterhalb dieses Bogens setzte der Riss sich nun bis hinter die unter ihm liegende Aortenklappe fort, um hier in halber Höhe derselben zu enden. Derselbe hatte auf dieser ganzen Strecke zur Ablösung einer Platte geführt, welche, aus der Intima und einem Teile der Media bestehend, eine taschenartige Einbuchtung hinter sich einschloss, deren hintere Wand von einer Schicht elastischer Fasern — dem äusseren Teile der Media — und der Adventitia gebildet wurde. Diese dünne Schicht elastischer Fasern war auf dem Durchschnitte in der ganzen Ausdehnung des Risses als feine, weisse Linie zu verfolgen und unter ihr fanden sich auf der Höhe der immerhin sehr geringen Ausbuchung kleine Blutherde in der Adventitia, welche kaum die Grösse eines Stecknadelkopfes überschritten. Die innere Oberfläche des Gefässes zeigte hier ein graurötliches, rötlich gesprenkeltes Aussehen. Durch die mikroskopische Untersuchung wurde Fehlen des Endothels in der ganzen Ausdehnung des Risses und weiter oben festgestellt, was Fütterer als postmortalen Ursprungs bezeichnet. Ferner fand man eine wohlausgebildete Schicht elastischer Fasern in der Media, welche die totale Ruptur der Gefässwand hintangehalten haben soll. Auch Heilbestrebungen wurden entdeckt in Gestalt von Granulationen, welche von der Adventitia ausgingen; das weist darauf hin, dass die Loslösung dieses Intimalappens schon längere Zeit vor dem Tode eingetreten sein muss.

Noch möchte ich einer Arbeit von P. Ham-

peln „Ueber Herz- und Aortenruptur“ gedenken, weil sie mir in therapeutischer, noch mehr in diagnostischer Hinsicht von Wichtigkeit zu sein scheint. Hampeln hat 7 Durchbrüche ins Pericard beobachtet, wovon 4 auf Aortenruptur, 3 auf Ventrikeleinriss entfallen, und kommt zu folgenden Schlüssen: 1. Eine klinische Unterscheidung zwischen Ruptur des pericardialen Teiles der Aorta und der eigentlichen Herzruptur ist recht wohl möglich. Wenn auch beide Rupturen zum Tode führen, so zeichnet sich die Aortenruptur durch rascheren Verlauf und schwerere Erscheinungen (besonders Schmerz im Epigastricum und Erbrechen) aus. 2. Bei der Differentialdiagnose sind die Gallen- und Nierensteinkoliken, hochsitzende Incarcerationen und Pankreasinfarkte in Betracht zu ziehen. 3. Beim Ueberwiegen von Herzschwäche und dem Vorhandensein von pectoralen Schmerzen scheint der pectorale Sitz sicher. Bei Aortenruptur in den Herzbeutel werden die zu erwartenden ausgedehnten Dämpfungen auftreten. 4. Das Fehlen der schweren anaemischen Erscheinungen spricht nicht gegen Ruptur, weil der Bluterguss ins Pericardium selten 200 bis 300 ccm übersteigt. 5. Daher erfolgt der Tod nicht durch Verblutung, sondern durch Compression des Herzens durch die akute pericardiale Spannung und Ausdehnung (Aortenruptur) oder infolge der mit der Ruptur abschliessenden starken Zerstörung des Herzmuskels (Herzruptur). 6. Therapeutisch ist bei grossen Aortenergüssen eventuell vorsichtige Aspiration des ergossenen Blutes zu versuchen, bei Herzruptur sind dagegen

nur Ruhigstellung des Herzens und schmerzlindernde Injektionen angezeigt.

Diese therapeutischen Mittel, glaube ich, können nicht als vielversprechend gelten, zumal sie meist zu spät zur Anwendung gelangen werden. Auch wird ihre Bedeutung deshalb eine geringe bleiben, weil sie nur symptomatisch wirken, ohne auf die aetiologischen Momente der Blutung Einfluss auszuüben. In unserem Falle war dementsprechend die Therapie ohne Erfolg geblieben. Steht nun der Arzt solchen Vorkommnissen ziemlich machtlos gegenüber, so braucht man sich anderseits nicht zu verhehlen, dass kein grosses Bedürfnis nach Heilung spontaner Aortenrupturen besteht, denn diese müssen doch als sehr seltene Todesursache bezeichnet werden.

Zum Schlusse meiner Arbeit erfülle ich die angenehme Pflicht, meinen aufrichtigsten Dank auszusprechen Herrn Obermedizinalrat Prof. Dr. v. Bollinger für die gütige Ueberlassung des Themas und Uebernahme des Referates, Herrn Dr. med. Oberndorfer, Assistent am path.-anat. Institut München, für liebenswürdige Anweisung bei der Anfertigung und Herrn Dr. med. Bock, Spezialarzt für Herzkrankheiten in München, für freundliche Uebermittlung der Krankengeschichte.

Literatur

Ziegler: Lehrbuch der spez. Pathologie 1903.

Varchows Archiv. 10. Folge, 4. Bd.

Eisengraber: J. D. Ueber eine spontane Aortenruptur.

Hermkens: J. D. Ueber Aortenaneurysmen.

Zeitschrift für klin. Medizin. 49. Bd.

Beiträge zur path. Anatomie und zur allgemeinen Pathologie. Bd. 17.

Schrötter: Erkrankungen der Gefässe, 1900.

Ziemssen: Handbuch der spez. Pathologie und Therapie. 6. Bd., 1879.

Schlipp: J. D. Ueber spontane Aortenrupturen ohne vorhergehende Aneurysmabildung.

Köhn: J. D. Ueber einen Fall von spontaner Zerreissung der Aorta.

Schütt: J. D. Ein Fall von spontaner Aortenruptur bei einem 16jähr. Knaben.

Schmitts Jahrbücher der gesamten Medizin, 1899, 262 Bd.

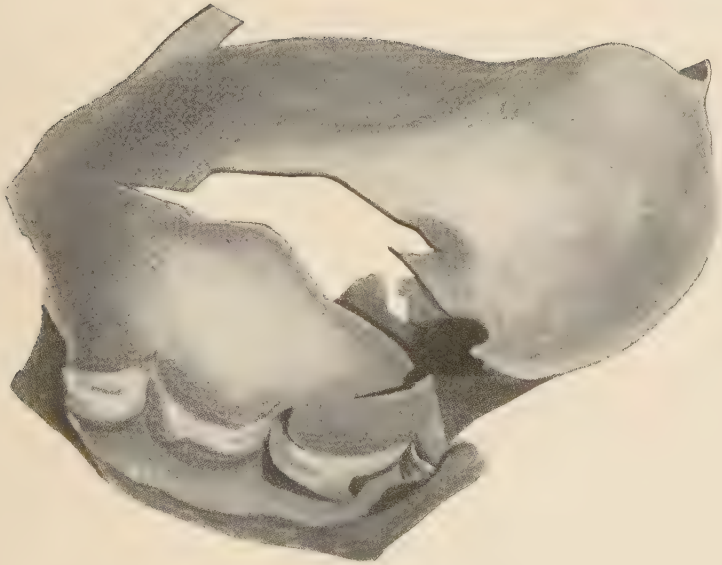

Lebenslauf.

Ich, Friedrich Lurz, geboren am 18. Juli 1878 zu Würzburg als Sohn des kgl. Hofrates Dr. med. F. Lurz, absolvierte das Gymnasium zu Münnerstadt im Jahre 1899. Hierauf widmete ich mich an der Julius Maximilians-Universität Würzburg dem Studium der Medizin, das ich im Juni 1904 mit dem Staatsexamen abschloss.